PROPÓSITO:

Reconoce y explica con exactitud empleando vídeos o imágenes las relaciones significativas entre la estructura y las funciones de soporte y locomoción de los seres vivos para adquirir hábitos que le permitan la conservación de la salud.

MOTIVACIÓN:

EXPLICACIÓN:

ESQUELETO AXIAL: El esqueleto axial incluye los huesos que forman la estructura ósea de la cabeza, el esqueleto laríngeo, la columna vertebral y la caja torácica. Los huesos del esqueleto apendicular (los miembros y las cinturas) se unen como crees al esqueleto axial.

1. Los huesos de la estructura de la cabeza protegen el encéfalo y forman un sitio de entrada al cuerpo.

La estructura osea de la cabeza consta de los huesos del craneo y el esqueleto facial. Los huesos del cráneo forman la parte superior y posterior de la estructura ósea de la cabeza y encierran el encéfalo. El esqueleto facial, como su nombre lo indica, forma la cara de la estructura ósea de la cabeza . esqueleto facial

Los 14 huesos del esqueleto facial forman la entrada a los tractos respiratorio y digestivo. El esqueleto facial está formado por la mandíbula, el maxilar (d,i), los cigomáticos (d,i), y los huesos que le dan forma a la cavidad nasal: lagrimales (d,i), nasales (d,i) , vómer, palatinos (d,i) y los cornetes nasales (d,i).

Huesos craneales: Los ocho huesos del cráneo brindan soporte y protección al encéfalo: hueso occipital, hueso parietal (d,i), hueso temporal (d,i), hueso frontal, esfenoides y etmoides



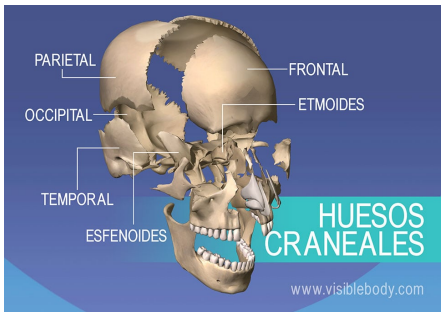

2. El hueso hioides, el esqueleto laríngeo y los huesos del oído interno habitualmente se clasifican entre los huesos de la estructura ósea de la cabeza

Dentro de la porción petrosa del hueso temporal se encuentran los tres huesos más pequeños del cuerpo: el martillo, el yunque y el estribo. Estos tres huesos se articulan entre sí y ampliarán las

vibraciones de la membrana timpánica al oído interno .



3. Huesos de la columna vertebral: Las vértebras, el sacro y el coxis

La columna vertebral es una columna flexible formada por una serie de 24 vértebras, más el sacro y el coxis. La columna vertebral, normalmente denominada columna, se extiende desde la base de la estructura ósea de la cabeza hasta la pelvis. La médula espinal pasa por el foramen magno de la estructura ósea de la cabeza ya través del conducto vertebral en la columna vertebral. La columna vertebral está segmentada en tres partes: la columna cervical (C01-C07), la columna torácica (T01-T-12), la columna lumbar (L01-L05) y la columna sacra (el sacro y el coxis)



4. Los huesos de la caja torácica protegen los órganos internos

La caja torácica, formada por las costillas y el esternón, protege los órganos internos y brinda un sitio de unión a los músculos que participan en la respiración y los movimientos de los miembros superiores. El esternón consta del manubrio, el cuerpo del esternón y la apófisis xifoides. Las costillas 1-7 se denominan costillas verdaderas porque se articulan directamente con el esternón, y las costillas 8-12 se conocen como costillas falsas.



ESQUELETO APENDICULAR: Los huesos del esqueleto apendicular forman el resto del esqueleto, y se los llama así porque son sospechosos del esqueleto axial. El esqueleto apendicular incluye los huesos de la cintura escapular, los miembros superiores, la cintura pelviana y los miembros inferiores.

1. Huesos de la cintura escapular:

a cintura escapular o pectoral consiste en la escápula y las clavículas. La cintura escapular conecta los huesos de los miembros superiores con el esqueleto axial. Estos huesos también constituyen un sitio de unión para los músculos que mueven los hombros y los miembros superiores.



2. Huesos de los miembros superiores

Los miembros superiores incluyen los huesos del brazo (húmero), antebrazo (radio y cúbito), muñeca y mano. El único hueso del brazo es el húmero, que se articula con los huesos del antebrazo, el radio y el cúbito, en la articulación del codo. El cúbito es el más largo de los dos huesos del antebrazo. Huesos de la muñeca. La muñeca, o carpo, consta de ocho huesos carpianos. Los ocho huesos carpianos de la muñeca son el escafoides, semilunar, piramidal, pisiforme, trapezoide, trapecio, hueso grande, ganchoso. Huesos de la mano. La mano incluye 8 huesos de la muñeca, 5 huesos que forman la palma y 14 huesos que forman los dedos y el pulgar. Los huesos de la muñeca se denominan carpianos. Los huesos que forman la palma de la mano se denominan metacarpianos. Las falanges son los huesos de los dedos de la mano.



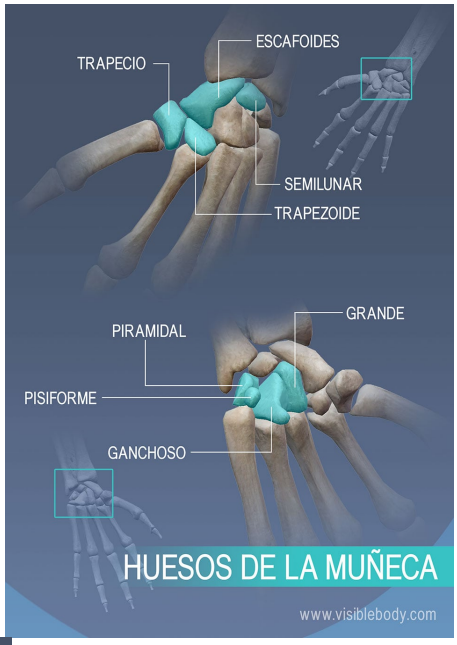



3. Los huesos de la pelvis

La cintura pelviana es un anillo de huesos unidos a la columna vertebral que conecta los huesos de los miembros inferiores con el esqueleto axial. La cintura pelviana consta de los huesos de la cadera derecha y la izquierda. Cada hueso de la cadera es una fusión grande, aplanada y de forma irregular de tres huesos: el ilion, el isquion y el pubis. Pelvis femenina y masculina. Las pelvis de las mujeres y los varones difieren en varios aspectos debido a las adaptaciones de la maternidad en las mujeres.

- El borde del estrecho pelviano en las mujeres es más ancho que en los varones.
- El ángulo del arco pubiano es mayor en la pelvis femenina (más de 90 grados) que en la pelvis masculina (menos de 90 grados).
- La pelvis masculina es más profunda y tiene un estrecho pelviano inferior más angosto que el de las mujeres.

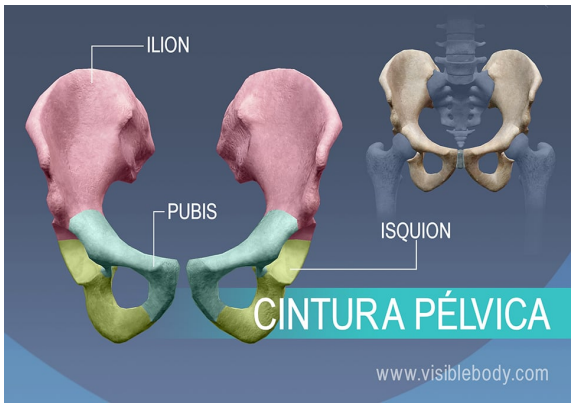

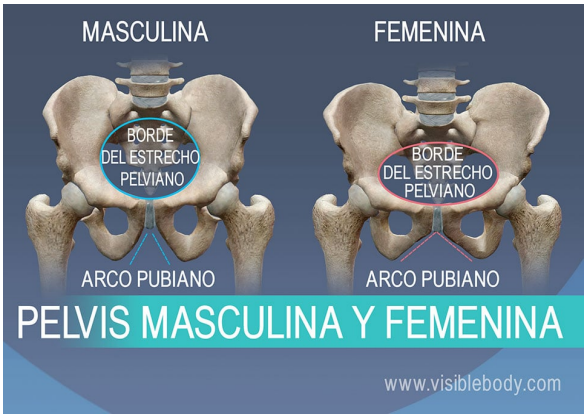

4. Huesos de los miembros inferiores

Los miembros inferiores incluyen los huesos del muslo, la pierna y el pie. El fémur es el único hueso del muslo. Se articula con los dos huesos de la pierna: el más grande llamado tibia (conocido comúnmente como "canilla") y el más pequeño, llamado peroné. Los huesos del muslo y la pierna se articulan en la articulación de la rodilla, que está protegida y contenida por la rótula, que le brinda soporte al tendón del cuádriceps. Los huesos del pie incluyen el tarso, metatarso y falanges. Huesos del pie. Los huesos del pie consisten en los huesos tarsianos del tobillo, las falanges que forman los dedos de los pies y los metatarsianos que forman el arco del pie. Al igual que en la mano, el pie tiene cinco metatarsianos, cinco falanges proximales, cinco falanges distales, pero sólo cuatro falanges medias (dado que el dedo gordo del pie tiene sólo dos falanges). Huesos del tobillo. El tobillo, o tarso, consta de siete huesos tarsianos: el calcáneo, el astrágalo, el cuboides, el navicular y tres cuneiformes.

Arcos del pie. Los arcos del pie están formados por huesos que se interconectan y los ligamentos del pie. Sirven como estructuras que absorben los golpes, y que brindan apoyo al peso del cuerpo y distribuyen el estrés en forma de pareja al caminar.

- El arco longitudinal del pie va desde el calcáneo hasta la cabeza de los metatarsianos, y tiene las partes medial y lateral.
- El arco transverso del pie cruza los cuneiformes y la base de los huesos metatarsianos.

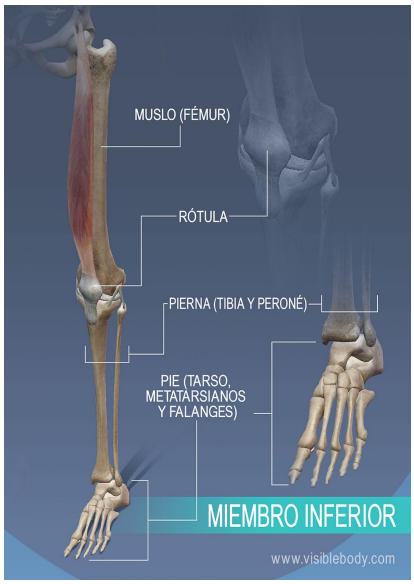







EJERCICIOS:

EVALUACIÓN:

Dibujar y colorear las estructuras oseas que hacen parte del esqueleto axial y apendicular

Diferencia entre esqueleto axial y apendicular

Cuales estructuras constituyen el esqueleto axial y cuales el esqueleto apendicular.

Como se constituye un hueso (partes internas y externas)

mencione 5 funciones del esqueleto

en el grafico ubique los nombres de acuerdo a su ubicación

.

busque los nombres de los huesos de los recuadros en la sopa de letras.

BIBLIOGRAFÍA:

https://www.visiblebody.com/es/learn/skeleton/axia...

https://www.elsevier.com/es-es/connect/medicina/an...

https://www.visiblebody.com/es/learn/skeleton/appe...